

Fracturas altamente conminutas

Las fracturas complejas son aquéllas que por la localización, el tipo y la extensión de su fragmentación ósea, presentan una gran dificultad para su resolución y comprometen gravemente la futura funcionalidad del miembro afectado. En este artículo se presentan varios casos clínicos al respecto.

En casos de fractura compleja, el cirujano debe estudiar detenidamente el tipo de lesión al que se enfrenta, considerando tanto los factores clínicos, biológicos y mecánicos particulares. Normalmente, incluiremos en este grupo casos en los que se han producido grandes pérdidas de tejido óseo y fracturas que se originen en zonas muy próximas a la articulación, donde la fijación con métodos convencionales es inviable. También podemos incluir en este grupo las fracturas multifragmentadas y aquéllas en las que, aparte de existir más de un fragmento óseo, la integridad del resto de la diáfisis ósea está comprometida por la presencia de una o más fisuras.

Una de las situaciones más complejas son las fracturas de alta conminución. En estos casos podemos hablar prácticamente de un estallido del hueso con lo que su reconstrucción resulta casi imposible. No obstante hemos de valorar algunos aspectos

antes de plantearnos el tratamiento de este tipo de fracturas.

Generalmente se asocian a grandes traumatismos o a animales con huesos frágiles (por ejemplo de edad avanzada). Hemos de considerar con mucho cuidado la energía que ha causado la fractura. Nuestra primera mirada irá hacia el paciente. Si el traumatismo ha sido tan fuerte como para producir esta fractura puede estar comprometida la vida del animal. Hemos de asegurar que el animal no entra en *shock*. Es muy importante conocer la causa que ha ocasionado la lesión. Principalmente se trata de discernir si el trauma ha sido general o local para poder inferir el riesgo de *shock*, pero no olvidemos que el dolor puede ser desencadenante de este proceso por lo que siempre tendremos que prevenirlo y controlarlo.

Una vez el animal esté estabilizado, podremos preocuparnos de la fractura. La primera pregunta que podemos hacernos

es la siguiente: ¿es urgente el tratamiento de una fractura altamente conminuta? La respuesta en términos generales podría ser no, pero con matices.

Estabilización provisional

Si partimos de la base de que el trauma local es muy fuerte, cuanto antes estabilicemos esta área, antes mejoraremos el estado general del paciente y, por lo tanto, ayudaremos en la recuperación o en la no aparición de un posible *shock*. Podemos concluir que no es una urgencia vital de primer orden pero no podemos retrasar mucho tiempo su estabilización. Podríamos considerar que resolveremos la fractura cuando el animal mejore su estado pero lo cierto es que el animal mejorará su estado cuando estabilicemos la fractura, entre otras actuaciones.

Se presenta aquí un concepto quizás poco usado en veterinaria, no así en

medicina, como es la estabilización provisional de la fractura, que permite esperar algo más de tiempo a que el paciente se recupere sin que la inestabilidad ósea sea un problema. Además, para la curación de un área traumatizada es fundamental la estabilidad de la misma (sólo así se puede realizar correctamente el proceso de cicatrización). Todo esto nos lleva a concluir que el retraso excesivo en el tratamiento de este tipo de fracturas (y por extensión de todas), no sólo no beneficia al paciente, sino que lo perjudica tanto local como sistémicamente.

¿Cómo podemos estabilizar provisionalmente una fractura? Existen varias posibilidades pero podríamos resumirlas en dos: si la fractura no es abierta podemos plantear la colocación de un vendaje almohadillado que, si bien no la estabiliza adecuadamente, al menos la protege temporalmente.

La otra opción, de elección desde nuestro punto de vista (especialmente en fracturas abiertas en las que no podemos cubrir las heridas largo tiempo), es la colocación de una fijación externa. Normalmente aplicamos un fijador de Meynard, sencillo, sin buscar reducción anatómica, simplemente estabilización.

En muchas ocasiones es necesario sedar profundamente e incluso anestésiar al paciente para su control, en estos momentos es cuando podemos colocar un sistema de fijación externa sencillo de forma provisional.

CASO CLÍNICO 1

Fractura múltiple de pelvis y supracondílea bilateral de fémur

A. Fractura múltiple de pelvis y supracondílea bilateral de fémur, en un perro mestizo de 5 kg de peso, macho. Imagen dorso-ventral. La inestabilidad pélvica es muy marcada.

B. Imagen lateral en la que se aprecia la desituación de ambas hemipelvis. La lesión de tejidos blandos es muy amplia.

C. Dado que el paciente no podía soportar una cirugía de tal magnitud, se estabilizaron las dos fracturas supracondíleas y se procedió a la colocación de un sistema de

fijación externa en la pelvis como fijación provisional. Palpación para localizar los salientes óseos.

D. Colocación de una aguja en la cresta iliaca dorsal. Las agujas se colocan en las crestas ilíacas y en las tuberosidades isquiáticas.

E. Imagen final del fijador dorsal colocado en la pelvis.

F. Aspecto radiográfico de la resolución de la fractura femoral supracondílea derecha.

G. Aspecto de la resolución de la fractura supracondílea femoral izquierda.

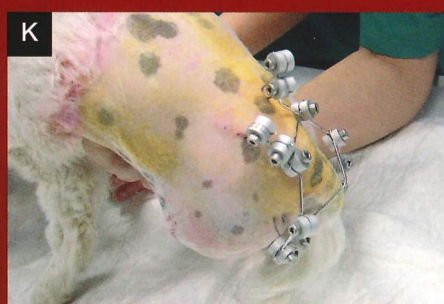
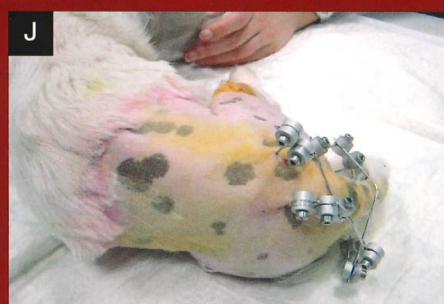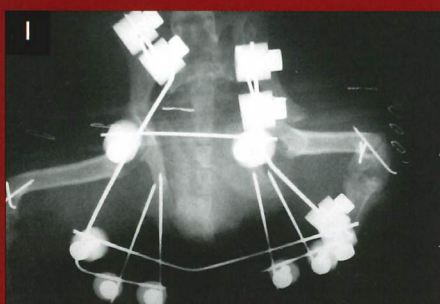
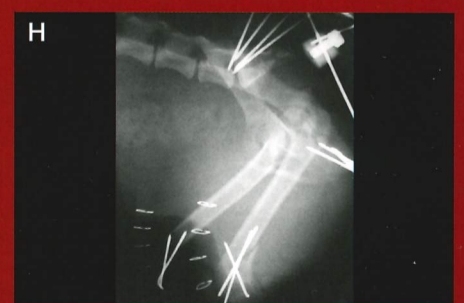
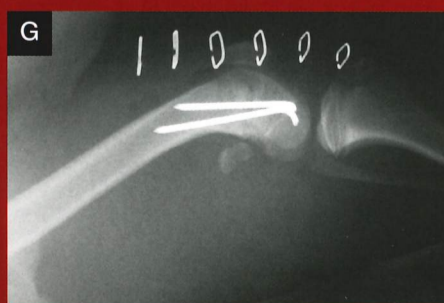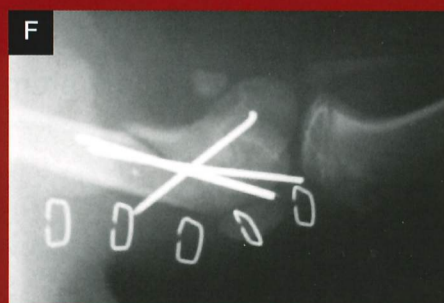
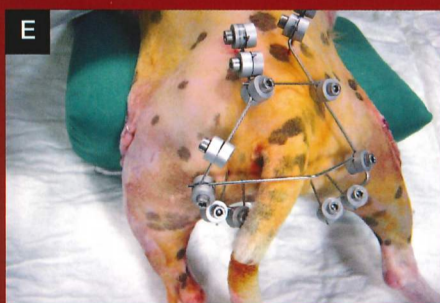
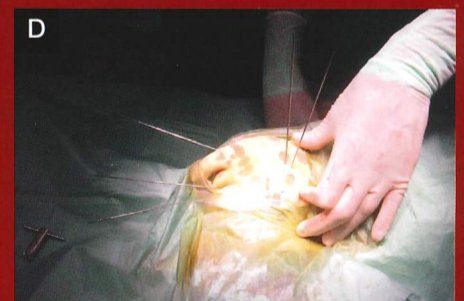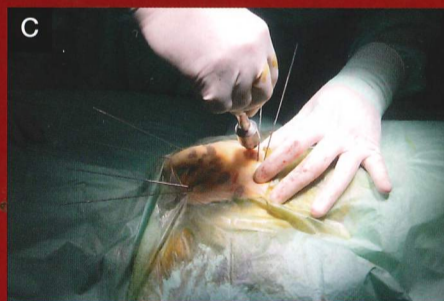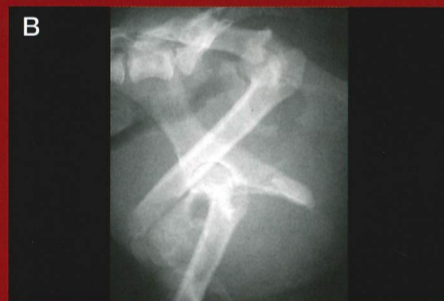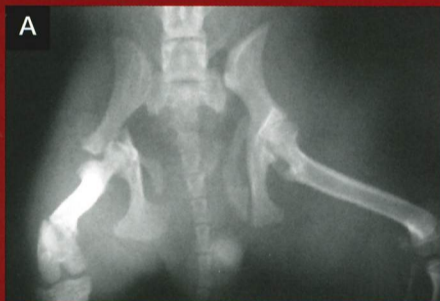H. Imagen lateral posquirúrgica de la pelvis. Si la comparamos con la imagen prequirúrgica podemos observar la gran mejora y estabilización de la pelvis que se obtiene, lo que minimiza la lesión de tejidos blandos y facilita la reparación de las lesiones.

I. Imagen dorso-ventral de la pelvis posquirúrgica. El sistema dorsal permite una rápida movilización del paciente sin que interfiera en su actividad normal.

J. Recuperación anestésica. El animal fue capaz de permanecer recostado inmediatamente después de la cirugía.

K. Recuperación anestésica. Incluso pudo mantenerse en pie con ayuda.

L. A la semana de evolución el paciente deambulaba sin problemas. Fue necesaria una segunda intervención para realizar una exéresis de la cabeza femoral derecha. A los 45 días se retiró el fijador externo y no fue necesaria ninguna intervención más.



CASO CLÍNICO 2

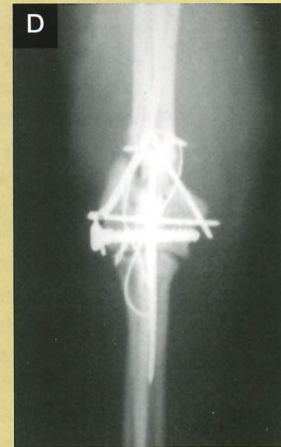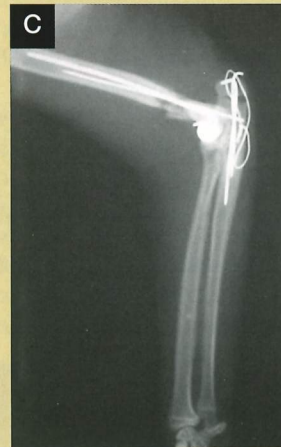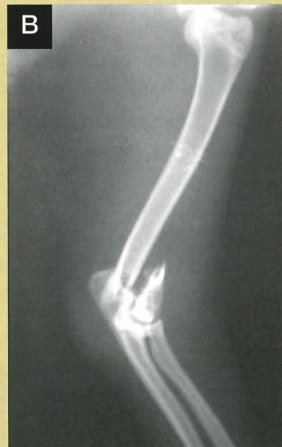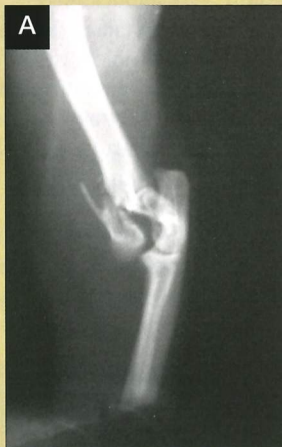Fractura humeral articular en "Y"

A. Fractura humeral articular en "Y" en un gato adulto joven. Imagen antero-posterior.

B. Imagen lateral de la misma fractura. La presencia de fractura articular obliga a una resolución lo más perfecta posible, normalmente con métodos de fijación interna.

C. Resolución mediante una aguja y un tornillo intercondíleo en compresión. La fractura diafisaria humeral se ha reducido con dos agujas cruzadas de tipo Rush. En el abordaje se ha empleado una osteotomía cubital.

D. Imagen antero-posterior de la resolución empleada. Nótese la reducción obtenida que asegura la integridad articular.



Sistemas de fijación

Una vez solucionados los problemas generales del paciente podemos quitar el sistema y realizar una estabilización definitiva con la fijación que elijamos. Aquí se establece el segundo momento importante del tratamiento de la fractura: la elección del sistema de fijación. Sabemos que tenemos que estudiar cada fractura por separado para llegar a una correcta decisión. Las generalizaciones no son deseables. No obstante hay algunas circunstancias comunes a todas las fracturas altamente conminutas que nos pueden orientar en la elección.

- **Consideraciones mecánicas:** El implante tendrá que soportar inicialmente todas las cargas de apoyo de la extremidad. Este hecho puede verse complicado si está afectada alguna otra extremidad (otras fracturas, esguinces...).

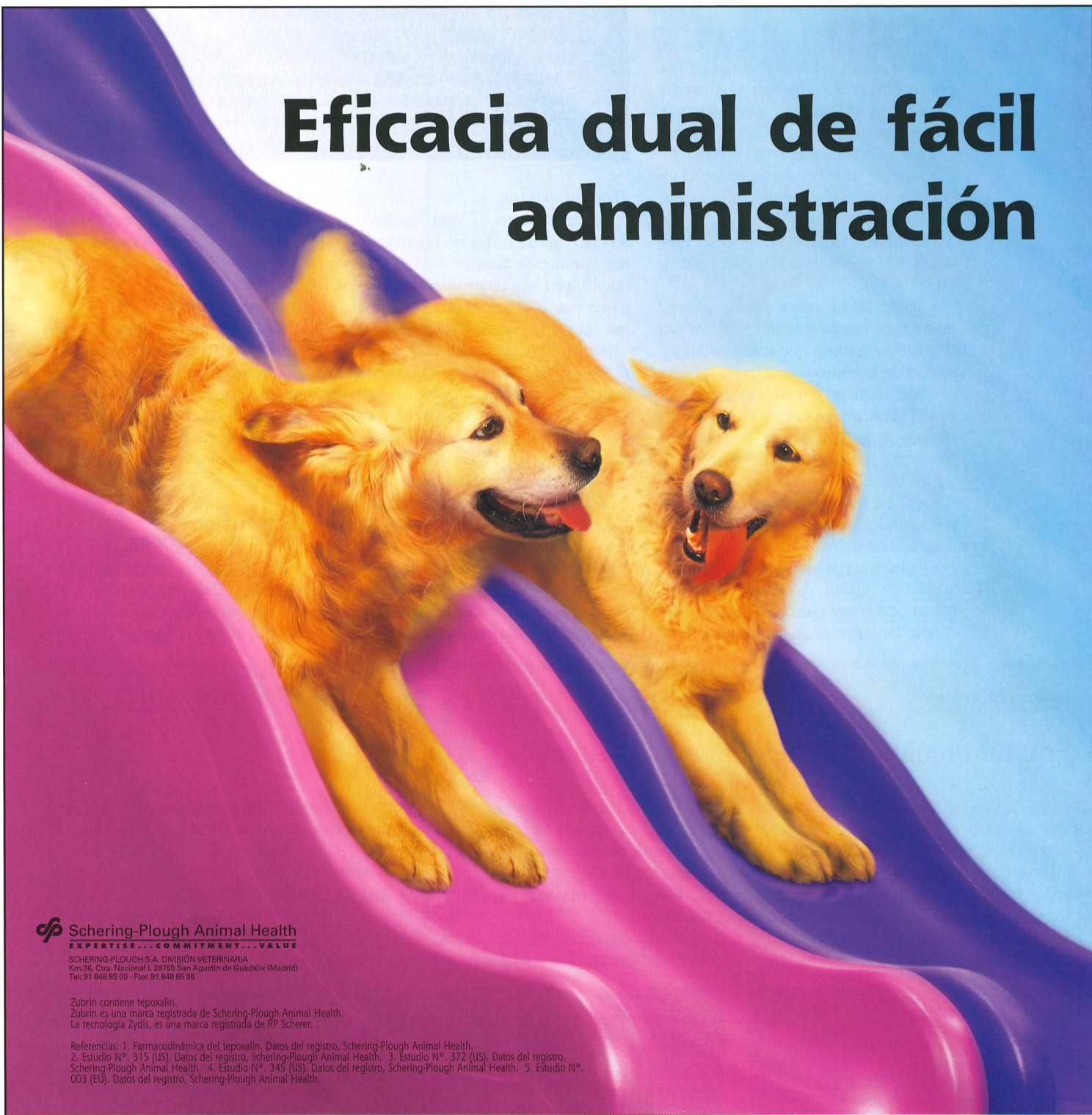- **Consideraciones biológicas:** Cuanto más joven sea el paciente más rápida será la resolución. Asimismo, el grado de lesión de tejidos blandos será alto por lo que la zona anatómica también tendrá importancia (por ejemplo fracturas en zona distal de radio tendrán menor aporte vascular extraóseo que las producidas en fémur). El tipo de técnica utilizado puede aumentar el daño de los tejidos blandos de forma iatrogénica.

Podríamos considerar que resolveremos la fractura cuando el animal mejore su estado pero lo cierto es que el animal mejorará su estado cuando estabilicemos la fractura.

- **Consideraciones clínicas:** Es muy importante la cooperación del propietario y el control del paciente. Es preferible hospitalizar al animal si este no va a ser controlado. La gravedad de la fractura hace que sea necesario seguir una serie de precauciones en el posoperatorio. Por ejemplo, es importante que el animal apoye peso cuanto antes para estimular la creación de callo de fractura, pero tiene que ser un movimiento controlado, sin mucha carga de peso, cosa que no se puede lograr si el paciente anda suelto o sin control.

Con todas estas consideraciones tenemos que ser capaces de elegir el sistema que vamos a utilizar. Si nos fijamos en el primero de los criterios, el mecánico, nos damos cuenta de que necesitamos un sistema muy resistente que ha de ser capaz de soportar todo el apoyo de peso, los matices nos los marcará el segundo criterio (tiempo de curación, que condicionará el tiempo de eficacia del sistema) y el tercero (clínico), sobre el que tenemos menos capacidad de actuación a no ser que hospitalicemos al paciente. Es importante el estímulo del apoyo precoz de peso (no en exceso) para acelerar la osificación. ▶

Eficacia dual de fácil administración



Schering-Plough Animal Health
EXPERTISE... COMMITMENT... VALUE

SCHERING-PLOUGH S.A. DIVISIÓN VETERINARIA
Km.36, Ctra. Nacional I, 28750 San Agustín de Guadalix (Madrid)
Tel: 91 848 85 00 - Fax: 91 848 85 96

Zubrin contiene tepoxalin.
Zubrin es una marca registrada de Schering-Plough Animal Health.
La tecnología Zydís, es una marca registrada de RP Scherer.

Referencias: 1. Farmacodinámica del tepoxalin. Datos del registro, Schering-Plough Animal Health. 2. Estudio N.º. 315 (US). Datos del registro, Schering-Plough Animal Health. 3. Estudio N.º. 372 (US). Datos del registro, Schering-Plough Animal Health. 4. Estudio N.º. 345 (US). Datos del registro, Schering-Plough Animal Health. 5. Estudio N.º. 003 (EU). Datos del registro, Schering-Plough Animal Health.

Zubrin® representa un avance muy importante en el tratamiento de los desórdenes musculoesqueléticos, agudos o crónicos del perro, en particular de la osteoartritis. No sólo bloquea la vía COX como otros AINEs, sino que también bloquea la vía LOX del proceso inflamatorio que se desencadena en el perro¹.

En pruebas clínicas con más de 500 perros, Zubrin® ha demostrado una muy alta eficacia en el tratamiento de la osteoartritis.²⁻⁵

Además, posee un perfil de seguridad gastroentérica excelente siendo prácticamente inocuo a nivel renal, lo que hace que sea el único AINE no contraindicado en perros con la función renal comprometida.

Su innovadora forma farmacéutica, un liofilizado oral o "comprimido de disolución rápida en 3 segundos", es la idónea tanto para el veterinario (dosificación precisa) como para el propietario (facilidad de administración).

Haga de Zubrin® su tratamiento de primera elección.

ZUBRIN AINES²
UNA NUEVA FORMA DE LIBERTAD

www.zubrin.com

Zubrin® 50 mg liofilizados orales para perros. Zubrin® 100 mg liofilizados orales para perros. Zubrin® 200 mg liofilizados orales para perros. Composición por liofilizado oral: Tepoxalin 50 mg, (Zubrin 50 mg), Tepoxalin 100 mg, (Zubrin 100 mg), Tepoxalin 200 mg, (Zubrin 200 mg). **Indicaciones y especies de destino:** Reducción de la inflamación y alivio del dolor causado por desórdenes musculoesqueléticos agudos o por exacerbaciones agudas de desórdenes musculoesqueléticos crónicos del perro. **Contraindicaciones:** No usar en perros gestantes o lactantes o en perras destinadas a la cría. Su uso está contraindicado en animales que padezcan enfermedades cardíacas o hepáticas, o donde haya un historial de ulceración gastrointestinal, o sangrado, o donde haya hipersensibilidad al producto. No usar en perros deshidratados, hipovolémicos o hipotensos, puesto que existe un riesgo aumentado de toxicidad renal. **Precauciones:** No debe excederse la dosis recomendada ni la duración del tratamiento. El uso en animales menores de 6 meses de edad, con un peso por debajo de 3 kg o en animales de avanzada edad puede conllevar un riesgo adicional. Si tal uso no puede evitarse, es necesaria una estrecha supervisión veterinaria para monitorizar la pérdida de sangre gastrointestinal. Se debe tener especial cuidado cuando se traten perros con marcada insuficiencia renal. El tepoxalin no debe administrarse junto con otros AINEs (antiinflamatorios no esteroideos) o glucocorticoides. Otros AINEs, diuréticos, anticoagulantes y sustancias con elevada afinidad por proteínas plasmáticas pueden competir para ligarse dando lugar a efectos potencialmente tóxicos. Si aparecen efectos colaterales, el tratamiento debe discontinuarse y se debe solicitar el consejo de un veterinario clínico. En caso de ingestión accidental por una persona de un cierto número de liofilizados orales, se deberá solicitar inmediatamente el consejo de un médico. PARA USO VETERINARIO. Manténgase fuera del alcance y la vista de los niños. Prescripción veterinaria. Instrucciones completas en el prospecto. **Reg N.º:** EU/2/00/028/002-008. S-P Veterinary, Shire Park, Welwyn Garden City, Hertfordshire. AL7 1TW. Reino Unido.

► ¿Qué tipo de fijación utilizo? Sabemos que podemos seguir dos caminos. Podríamos intentar una reducción perfecta o casi con alineamiento de los fragmentos e incluso compresión entre ellos si es posible (buscando una osificación primaria), o un alineamiento de la extremidad buscando una longitud y posición correctas que le permitan una buena funcionalidad esperando que la osificación secundaria, y posterior remodelación ósea, terminen reparando la fractura a largo plazo (osteosíntesis biológica). Es evidente que en el caso que nos ocupa la opción segunda es la de elección. Ahora bien, ¿qué sistema utilizo? Dos grandes posibilidades: fijación interna y fijación externa.

Fijación interna

Como características principales pueden citarse la mayor estabilidad y rigidez que puede ofrecer a la fractura y su mayor duración in situ. Siempre que utilicemos fijación interna hay una serie de cuestiones que deberíamos tener en cuenta:

- Intentar no manipular fragmentos pequeños ya que corremos el riesgo de desvitalizarlos.
- Eliminar todo fragmento desvitalizado, dejarlo puede facilitar la formación de un secuestro.
- Manipular lo menos posible la zona de fractura, únicamente intentaremos fijar fragmentos grandes que mejoren la estabilidad de la misma.
- Ser tremendamente escrupulosos con el abordaje, en cuanto a extensión y manejo de estructuras ya que, inevitablemente, vamos a agravar la lesión de tejidos blandos.
- Intentar que las cirugías sean rápidas, si no es así aumenta considerablemente el riesgo de infección.
- Prácticamente siempre colocaremos abundante injerto de esponjosa en el hueco de fractura para favorecer su osificación. En este sentido son prometedoras

las investigaciones que estamos realizando sobre la utilización de plasma rico en factores de crecimiento en fracturas.

Los sistemas que podemos utilizar son placas de osteosíntesis colocadas en soporte o sostén. Son preferibles placas con un espacio sin agujeros para mejorar sus condiciones mecánicas. Otro sistema sería el clavo cerrojado pero, desde nuestro punto de vista, el riesgo de desvitalización de fragmentos en la zona de fractura es alto cuando pasamos el clavo por ella.

ciatrización ósea. Esto nos da idea de la importancia de la elección del sistema en fases iniciales. En este sentido podemos elegir entre tres sistemas de fijación:

- **Meynard**, capaz de dar alta estabilidad con baja bioestimulación.
 - **Oms**, con índices de estimulación más elevados.
 - **Ilizaroz**, cuyo fundamento precisamente es la bioestimulación del foco de fractura.
- Otra ventaja de los sistemas de fijación externa es que normalmente no vamos a

la consulta traumatológica, siendo en nuestro caso el 11% de las consultas del Servicio de Traumatología.

El empleo y combinación de diversas técnicas quirúrgicas y de diferentes métodos de fijación (como los citados anteriormente), son, en la mayoría de los casos, el único modo de llevar a cabo un tratamiento efectivo.

Los resultados obtenidos en nuestro Hospital Clínico Veterinario-UCH-CEU han tenido un alto porcentaje de éxito, requiriendo reintervención únicamente el 9% de los casos. No obstante, no podemos estandarizar estos tratamientos ya que la variabilidad y las necesidades mecánicas en las fracturas lo hacen inviable.

Los resultados en el tratamiento de estas fracturas van mejorando de forma significativa gracias a la aparición de nuevos materiales. Esto, unido a la progresiva tendencia a la especialización del clínico, se ve reflejado en un mayor número de opciones terapéuticas y una mejora notable en el pronóstico de estas patologías.

En este artículo se plantean una serie de casos clínicos en imágenes con las resoluciones elegidas y su evolución. □

Los puntos clave

Bajo nuestra opinión, los puntos clave a la hora de enfrentarnos a las fracturas complicadas serían:

- Tratar la etiología que desencadena la complicación.
- Realizar una actuación precoz.
- Emplear de forma rutinaria el injerto óseo adecuado.
- Combinación de diferentes métodos y técnicas de fijación (interna y externa).
- Conocimiento de las características biomecánicas de cada fractura en particular y de las fuerzas que soportan los implantes aplicados.

Fijación externa

Desde el punto de vista mecánico no son tan rígidas como las fijaciones internas (aunque se pueden diseñar sistemas que lo sean). En inmovilizaciones prolongadas puede ser necesario sustituir algunas agujas que se movilizan.

Hemos comentado que no son sistemas rígidos, de hecho no nos interesa que lo sean, buscamos precisamente una estimulación en el foco de fractura de manera que al bioestimularlo con micromovimientos potenciamos la formación de callo de fractura. Además, la transmisión de cargas cuando no existe callo de fractura, en fases iniciales, pasa íntegramente por el fijador, pero cuando el callo evoluciona y adquiere el 1% del módulo elástico de un hueso sano, alrededor del 86% de la carga pasa por el callo óseo, independientemente de la rigidez del sistema, estimulando así la

utilizar abordaje, siempre los colocaremos a cielo cerrado con lo que minimizamos el daño de tejidos blandos realizado con el abordaje.

Sistemas mixtos

La última opción, muy recomendable, sería el uso de sistemas mixtos placa-fijador externo. Esto nos permitiría fijaciones internas menos aparatosas, que se complementan inicialmente con sistemas de fijación externa que mejoran sus características mecánicas y que pueden retirarse al cabo de unas semanas.

Conclusión

Actualmente la cirugía ortopédica tiene entre sus retos prioritarios el tratamiento de las fracturas complicadas. Éstas suponen un elevado índice de la casuística de

Bibliografía

Aron DA. Unión retardada y No unión. En: Bojrab MJ. Técnicas Actuales en Cirugía de animales pequeños. 3ª Ed. InterMédica, Buenos Aires, 1993: 863-9.

Cuenca López, Mª D. Estudio histomorfométrico del efecto de la rhBMP-2 y de la rigidez de fijación en el tratamiento de reparación de fracturas tibiales en conejo. Tesis Doctoral, Univ. Politécnica de Valencia, Dpto. Ciencia Animal, Instituto de Biomecánica de Valencia. 2004.

Denny HR. Orthopaedic surgical pathology. En: Denny HR, ed. A guide to canine and feline orthopaedic surgery. 3ª Ed. Oxford, Blackwell Scientific Publications, 1993: 1-65.

Egger EL. External skeletal fixation; general principles. En: Slatter D. Textbook of Small Animal Surgery, 2ª Ed. Philadelphia, WB Saunders Co, 1993: 1641-56.

Etter C, Burri C, Claes L, Kinzl L, Raible M. Treatment by external fixation of open fractures associated with severe soft tissue damage of leg. *Clin Orthop*, 1983. 178:81-88.

CASO CLÍNICO 3

Fractura múltiple tibial con afección articular

A. Fractura múltiple tibial con afección articular pero con los cóndilos intactos. Labrador adulto hembra. Imagen lateral.

B. Imagen antero-posterior. Ante la imposibilidad de reconstrucción se planteó la colocación de un fijador transarticular bilateral con reforzamiento craneal en la zona articular.

C. Imagen lateral del sistema de fijación utilizado donde puede observarse la extensión del mismo para asegurar una correcta distribución de fuerzas.

D. Imagen antero-posterior del sistema utilizado.

E. Evolución de la fractura a los dos meses de fijación. Fue necesario cambiar

varias agujas que se habían movilizado para poder mantener la fijación. Imagen lateral.

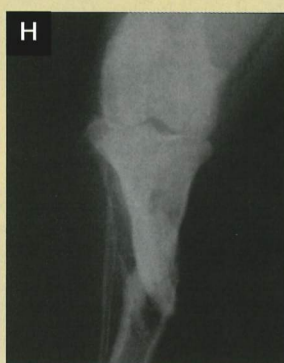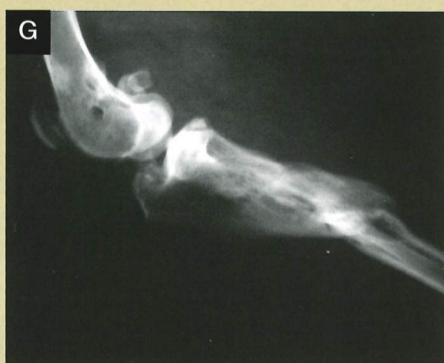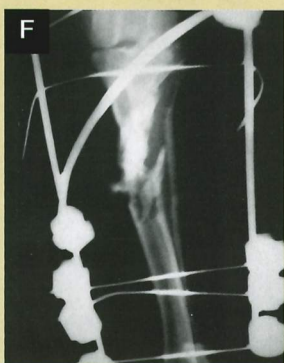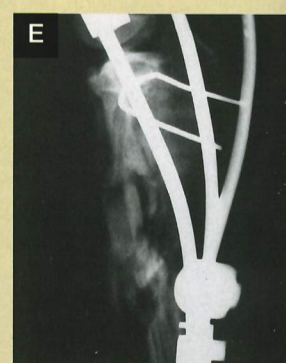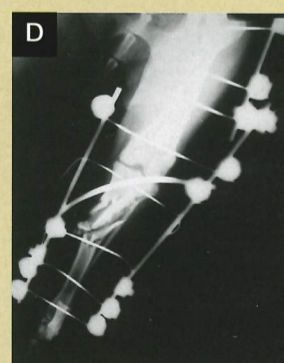
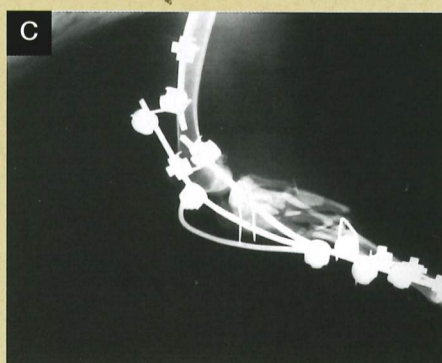
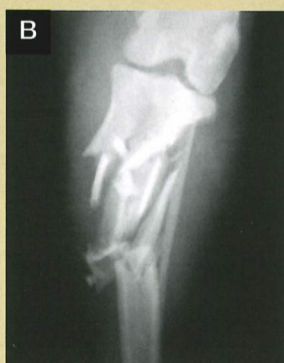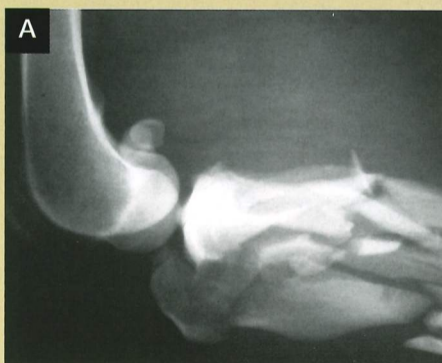F. Evolución a los dos meses. Imagen antero-posterior.

G. Evolución de la fractura a los cuatro meses. Se observa consolidación viable de la fractura. Se extrajo en este momento el sistema de fijación. Imagen lateral.

H. Evolución a los cuatro meses. Imagen antero-posterior.

I. Resultado final tras la extracción del sistema. Apoyo a la estación.

J. Resultado final. El animal ha recuperado la plena función motora e incluso la articulación ha mantenido una funcionalidad de prácticamente el 100%.



► Fossum TW, Hulse DA: Osteomielitis. *Semin Vet Med Surg Small Anim*, 1992: 7:85.

García Roselló, M. Estudio biomecánico del efecto de la rhBMP-2 y de la rigidez de fijación en el tratamiento de reparación de fracturas tibiales en conejo. Tesis Doctoral. Univ. Politécnica de Valencia, Dpto. Ciencia Animal, Instituto de Biomecánica de Valencia. 2004.

Hohn RB, Rosen H. Delayed union. En: Brinker WO, Hohn RB, Prieur WD (eds): *Manual of Internal Fixation in Small Animals*, Berlin, Springer-Verlag, 1984: 241-54.

Hulse DA, Johnson AL. Fundamentos de cirugía ortopédica y manejo de las fracturas. En: Fossum TW. *Cirugía en Pequeños Animales*. 1ª Ed. InterMédica, Buenos Aires, 1999: 765-831.

Hulse DA, Johnson AL. Manejo de Fracturas específicas. En: Fossum TW. *Cirugía en Pequeños Animales*. 1ª Ed. InterMédica, Buenos Aires, 1999, 831-955.

Kirker-Head CA. Recombinant bone morphogenetic proteins: Novel substances for enhancing bone healing. *Vet Surg* 1995, 24:408-419.

Martin RA. Fracturas abiertas. En: Bojrab MJ. *Técnicas Actuales en Cirugía de animales pequeños*. 3ª Ed. InterMédica, Buenos Aires, 1993: 869-74.

Owen MA. Use of the Ilizarov method to manage a septic tibial fracture nonunion with a large cortical defect. *JSAP*, 2000 Mar, 41 (3): 124-7.

Peris JL. Estudio biomecánico de la fractura. En: Prat J. *Biomecánica de la fractura y técnicas de reparación*. Valencia, Publicaciones IBV, 1999: 33-84.

Piermattei DL, Flo GL. *Manual de Ortopedia y Repa-*

ración de Fracturas de Pequeños Animales. 3ª Ed. McGrawHill-Interamericana, Madrid, 1999: 25-173.

Prat, J., Juan, J.A., Vera, P., Hoyos, J.V., Sánchez-Lacuesta., Peris, J.L., Dejoz, R., Alepuz, R. Análisis biomecánico comparativo entre sistemas de fijación rígida y elástica de fracturas. Función desempeñada por el callo de fractura. *Rev. Orthop. Traumatol.* 1991, 35 IB(6): 514-21.

Ruiz MP. *Ortopedia en Pequeños Animales*. 1ª Ed. Pfizer Salud Animal, Madrid, 2001: 59-60; 64-71.

Stevenson S. Injerto Óseo. En: Slatter DH. *Texto de Cirugía de los Pequeños Animales*. Masson, S.A., Barcelona, 1989: 2120-35.

Dr. Joaquín J. Sopena Juncosa

Dr. Rafael Mazo Torres

Dr. José M^a Carrillo Poveda

Dra. Mónica Rubio Zaragoza

Dr. José I. Redondo García

Ldo. Iván Serra Aguado

Lda. Carme Soler i Canet

Dra. Mireia García Roselló

Servicio de Cirugía y Anestesiología

Hospital Clínico Veterinario

Universidad Cardenal Herrera-CEU

Tel.: 961 369 000 ext 1202

E-mail: jsopena@uch.ceu.es

Imágenes cedidas por los autores

CASO CLÍNICO 4

Fractura doble de cúbito y radio

A. Imagen antero-posterior de una fractura doble de cúbito y radio en un gato adulto.

B. Imagen lateral de la misma fractura. Dadas las características de vida en semilibertad del animal, se optó por un sistema de fijación interna con la colocación de dos placas mediante dos abordajes diferentes con el fin de minimizar la lesión de tejidos blandos.

C. Detalle del abordaje proximal al radio.

D. Detalle del abordaje y reducción de la fractura distal.

E. Resultado de la reparación posquirúrgica. Imagen antero-posterior.

F. Resultado de la reparación posquirúrgica. Imagen lateral.

G. Evolución a los 45 días. Las fracturas ya están consolidadas. Imagen antero-posterior.

H. Evolución a los 45 días. Imagen lateral.

