



- ◆ Trabajo realizado por el equipo de la Biblioteca Digital de la Fundación Universitaria San Pablo-CEU
- ◆ Me comprometo a utilizar esta copia privada sin finalidad lucrativa, para fines de investigación y docencia, de acuerdo con el art. 37 del T.R.L.P.I. (Texto Refundido de la Ley de Propiedad Intelectual del 12 abril 1996)

# MATERIAL Y METODOS DE ESTUDIO EN LAS RONCOPATIAS CRONICAS Y LOS SAOS

OSCAR A. BUEZO

## MATERIAL CLINICO

Este estudio ha sido realizado principalmente en los servicios de ORL de las clínicas Ganduxer y Ginemedex, Hospital Universitario de Bellvitge, el CAP Jaume I, el Instituto Vilafortuny, el Instituto Médico Mandri y la Clínica Foianini. Los pacientes provienen de España y excepcionalmente de otros países.

Desde julio de 1992 hasta mayo de 1996, se exploró a 1.747 pacientes que acudían a consulta con síntomas de roncopatía crónica o de SAOS, de los cuales fueron intervenidos 745 y 1.002 no lo fueron por las causas siguientes:

- No estar indicado el tratamiento.
- Estar indicado sólo el adelgazamiento.
- No estar indicada la PPPL.
  - Por no haberse encontrado el lugar de la obstrucción.
  - Por estar localizada la obstrucción de predominio hipofaríngeo.
  - Por estar localizada la obstrucción sólo en la hipofaringe.

- Rechazo de la intervención.
- Estado general muy comprometido por patología asociada.
- Pacientes en tratamiento psiquiátrico.
- Gravedad del cuadro clínico (SAOS grave), con un IAH > 70 o un BMI > 45, en pacientes a los que se les aconsejó la CPAP y el adelgazamiento o, si lo precisaban, se les operó solamente para permeabilizar la vía respiratoria nasal.

La casuística de este libro se basa en una población seleccionada de 250 pacientes intervenidos desde julio de 1992 hasta octubre de 1994. En este período se examinó a 973 pacientes que acudieron a consulta con síntomas de roncopatía crónica o de SAOS, de los cuales fueron intervenidos 469 y 504 no lo fueron por diversas causas, mencionadas anteriormente.

De los 469 pacientes intervenidos, se seleccionaron 250 para este estudio y se excluyeron 219 pacientes, principalmente por no poseer el estudio postoperatorio completo.

somníferos, en el que el trastorno del sueño se califica a menudo como insomnio.

## ENFERMEDAD ACTUAL

De todas las historias clínicas examinadas, consideramos que la que clasifica los síntomas de la RC y del SAOS en *síntomas nocturnos y diurnos* (Cuadro 6-2) es la que más ordena el interrogatorio y, además, clarifica la conducta que debe seguirse a la hora de solicitar los exámenes complementarios, como se muestra en el Cuadro 8-3 de la *American Thoracic Society*. Los síntomas diurnos son la consecuencia de un sueño de mala calidad.

El síntoma más importante para el paciente es el *ronquido* y por este síntoma acuden a consultar, en su gran mayoría. Para el médico los dos síntomas más importantes han de ser la *somnolencia diurna* y las *apneas*. Son los que deben estudiarse más a fondo para averiguar la gravedad del cuadro desde el punto de vista clínico.

Respecto al *ronquido*, consideramos que es muy importante conocer sus principales características. Hay que indagar si es continuo o discontinuo. Cuando es discontinuo, puede ser que el paciente deje de roncar o que esté intercalando con apneas. Es preciso especificar si duerme con boca abierta o cerrada.

Hemos clasificado el ronquido, de acuerdo a la forma en la que se produce, en *ronquido de vibración* y *ronquido de colapso*.

**Cuadro 6-2. Síntomas nocturnos y diurnos**

— Síntomas nocturnos
Adormilamiento inmediato
Ronquido
Apneas
Sueño agitado
Despertares frecuentes
Poliuria nocturna
— Síntomas diurnos
Somnolencia diurna
Astenia matinal
Sequedad bucofaringea
Cefaleas matinales
Disminución de la libido
Deterioro intelectual

El de vibración es la clase de ronquido en la que se aprecia vibración (valga la redundancia) y que generalmente está originado por el velo del paladar y se produce con la boca entreabierta, orientándonos hacia una roncopatía por vibración del velo del paladar y con problemas de permeabilidad nasal.

El de colapso se produce con la boca abierta o cerrada y nos orientará, como su nombre indica, hacia un colapso de la faringe. Lógicamente, el primero es de mejor pronóstico. Solo le hemos dado el valor de una presunción clínica, que será confirmada o no por la exploración y los exámenes complementarios.

La intensidad del ronquido, medida en decibelios, ha dado lugar incluso a ser mencionada en el *Libro Guinness de Records del Mundo*, al comprobarse que un paciente en Inglaterra roncaba a 87,5 dB.

Respecto a la intensidad del ronquido, hemos creado la siguiente escala basada en las molestias que éste causa a las personas con las que duerme el paciente. Comprendemos que adolece de poca exactitud, pero nos ha sido de gran utilidad para valorar los problemas del paciente y los de su entorno (Cuadro 6-3).

Respecto a las *apneas*, es muy difícil, aunque se insista, recoger datos verdaderos en el interrogatorio. Cuando el cónyuge relata que el paciente ronca intermitentemente, hay que sospechar que puede intercalar ronquidos con apneas.

Nosotros utilizamos un cuestionario que rellena el paciente, con su pareja, siempre que se pueda, ya que es la persona que nos informa de la calidad del sueño del paciente. Si es posible, se lo hacemos llegar a su domicilio antes de la visita para que lo rellenen con tranquilidad, se

**Cuadro 6-3. Intensidad de los ronquidos**

— Imperceptible por la pareja
— Perceptible y soportable
— Intenso y soportable por la pareja y no soportable por compañeros de habitación
— No soportable por la pareja. Sólo cuando la pareja:
• Usa tapones en oídos
• Toma sedantes
• Duerme en habitación aparte
— Percibido por sí mismo
— Percibido por vecinos

acuerden de todos los datos o los observen hasta el día de la primera visita; sobre todo que la pareja observe el sueño y se fije principalmente en las características del ronquido y de las apneas. Como es lógico, este cuestionario está redactado con palabras normales, no con términos científicos.

Se les advierte que si no entienden algo lo dejen en blanco y que será corregido por ellos, junto con el médico, en el transcurso de la primera visita. Durante ésta, el cuestionario es revisado exhaustivamente, dirigido y ampliado.

El cuestionario que utilizamos se presenta en la página siguiente.

## EXPLORACION

Valoramos principalmente las siguientes características:

### Morfología general

Realizamos una exploración, estudiando sobre todo la facies y el estado general y un examen clínico cardioneumológico.

Es esencial valorar el peso y la talla. Calculamos el BMI. Como decíamos en el Capítulo 2, para calcular el peso ideal o calificar de sobrepeso, el índice que más se utiliza es el Índice de Masa Corporal o Body Mass Index (BMI), que permite relacionar el peso corporal con la estatura. Presenta como ventaja sobre las tablas altura/peso que tiene una relación directa con la cantidad de grasa corporal. Basado en el índice de Quetelet, se obtiene dividiendo el peso en kilogramos por la altura al cuadrado en metros (kg/m<sup>2</sup>). Se considera que hay sobrepeso si el BMI es igual o superior a 27,8 para hombres y a 27,3 para mujeres.

$$\text{BMI} = \text{Peso en kg} \div (\text{altura en m}^2)$$

Resumiendo:

Peso:    Peso a los 20 años:    Aumento de  
peso reciente:    kilos. Talla:    cm. TA: /  
Exploración clínica cardioneumológica:  
Índice P/T:        BMI:        

También se realiza una somera exploración general.

### Morfología cervicofacial

Características cervicales: corto, largo, grueso, delgado, etc.

Mentón: normal, retrognatismo, prognatismo (Figs. 6-1 y 6-2).

### Examen otológico

Se realiza siempre una otomicroscopia (Figura 6-3).

### Examen de las fosas nasales y el cavum

Se realiza siempre una rinoscopia anterior y posterior (Fig. 6-4).

Es particularmente importante buscar una obstrucción nasal crónica en el examen de una RC, por si ella contribuye a la aparición de ésta o a aumentar un SAOS; muy raras veces origina un SAOS. Un aumento de la obstrucción nasal condiciona a utilizar ciertos tratamientos para el SAOS, como la CPAP.

Siempre debe investigarse el carácter permanente o intermitente, unilateral o bilateral, de la obstrucción nasal.

Valoramos principalmente las anomalías siguientes:

#### Rinoscopia anterior:

- Dismorfia septal, dismorfia septal oclusiva.
- Rinitis hipertrófica; rinitis alérgica.
- Permeabilidad: normal, moderadamente reducida, gravemente reducida.
- Otras.

#### Rinoscopia posterior:

- Hipertrofia adenoidea.
- Cavum estenótico.
- Otras.

Si tenemos dudas en la rinoscopia, hacemos una rinoscopia con vasoconstrictor o rinomicroscopia o endoscopia rígida y, en caso necesario, una rinomanometría (Figs. 6-5, 6-6 y 6-7).

**CLINICA GANDUXER  
CUESTIONARIO**
**DR. OSCAR BUEZO  
CLINICA DE LA RONCOPATIA**
**1. FILIACION:** \_\_\_\_\_

 (Por favor, tache con una  el  o conteste a las siguientes preguntas)

**2. ANTECEDENTES FAMILIARES:**
 Ronquidos  Apneas (pausas respiratorias durante el sueño)  Otros: \_\_\_\_\_

**3. ANTECEDENTES PERSONALES:**
 Alergias: \_\_\_\_\_

 ENFERMEDADES DE:  Corazón  Hipertensión arterial  Pulmón  Bocio o hipertiroidismo

 Alteraciones de la coagulación:  Diabetes  Acido úrico  Colesterol

 ESTA OPERADO DE:  Amígdalas  Adenoides  Tabique nasal  Cirugía estética  Otras: \_\_\_\_\_

 HABITOS:  Tabaco: \_\_\_\_\_  Alcohol  Café  Otros: \_\_\_\_\_

 Medicamentos que toma: \_\_\_\_\_  Estrés: \_\_\_\_\_

**4. ENFERMEDAD ACTUAL:**

SINTOMAS NOCTURNOS: Horas de sueño: \_\_\_\_\_

 4.1. ADORMILAMIENTO: Llegada del sueño:  Inmediato  A los \_\_\_\_\_ min.  Insomnio: \_\_\_\_\_

 4.2. RONQUIDO: Desde cuándo:  Agravamiento  Continuo  Alterno  Rítmico  Variable

 DE VIBRACION:  DE COLAPSO:  Cotidiano:  Episódico: CON BOCA:  Abierta  Cerrada

 En posición:  Todas  DD  DV  DLD  DLI. Modificado por:  Alcohol  Otros

- INTENSIDAD:
- 
1. Imperceptible por pareja.
- 
- 
2. Perceptible y soportable.
- 
- 
3. Intenso y soportable. No soportable por compañeros de habitación.
- 
- 
4. No soportable por pareja (habitación aparte, tapones de oído, sedantes).
- 
- 
5. Percibido por sí mismo o se despierta por el ruido del ronquido.
- 
- 
6. Percibido por vecinos.

 4.3. APNEAS durante el sueño (pausas resp., asfixias):  Pocas  Moderadas  Graves

 4.4. SUEÑO AGITADO.  PESADILLAS.

 4.5. DESPERTARES FRECUENTES.

 4.6. ORINA MUCHAS VECES DURANTE LA NOCHE (poliuria nocturna).

## SINTOMAS DIURNOS:

 4.7. SUEÑO DURANTE EL DIA:  I: Mirando TV  II: Leyendo  III: Trabajando, al volante, comiendo.

 4.8. CANSANCIO AL DESPERTARSE (astenia matinal).

 4.9. SEQUEDAD DE BOCA Y GARGANTA al despertarse:  Mal sabor de boca  Mal olor de boca

 4.10. DOLORES DE CABEZA EN LA MAÑANA.

 4.11. DISMINUCION DEL DESEO SEXUAL.

 4.12. DETERIORO INTELECTUAL:  Falta de concentración  Falta de memoria

 4.13. RESPIRA MAL POR LA NARIZ.

 4.14. ALTERACIONES DE LA PERSONALIDAD.

 4.15. OTROS:  Acidez de estómago  Ulceras  Irritabilidad:  Orina muchas veces:  Desganado.

 Actividad física:  Deporte:  Laboral:  Resistencia  Fatiga

Observaciones: \_\_\_\_\_



Figura 6-1. Retrognatismo. Descenso y adelantamiento del hioides. MP-H aumentada.

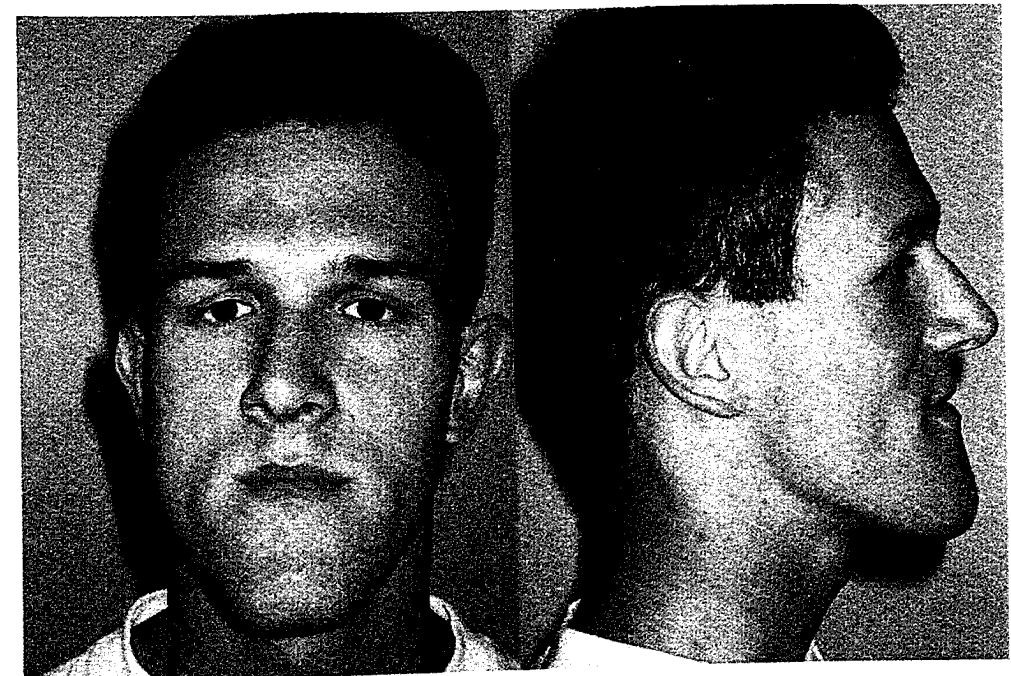


Figura 6-2. Prognatismo.

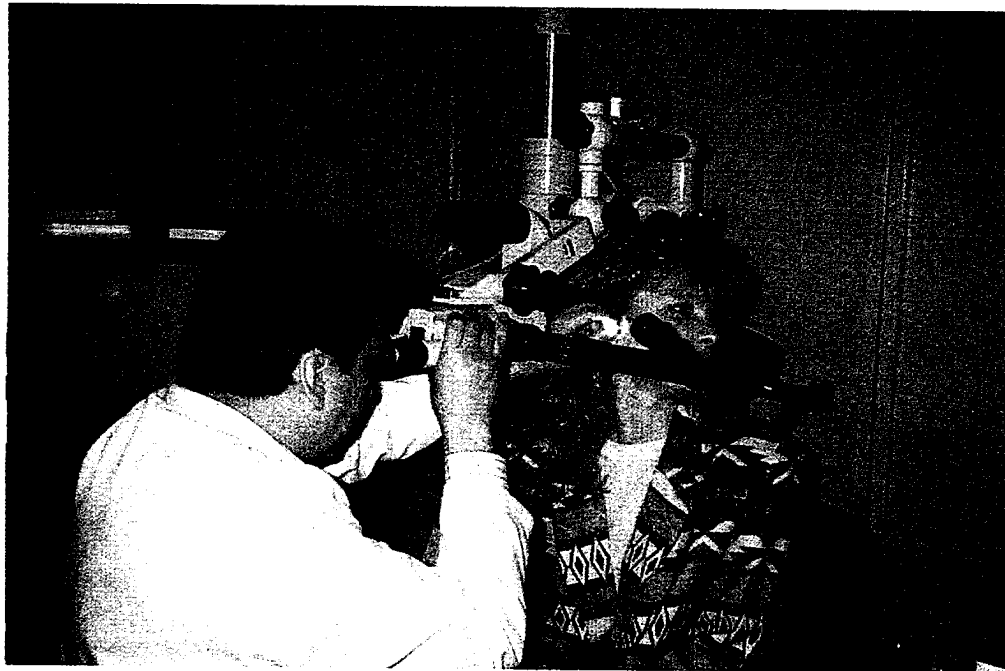


Figura 6-3. Otomicroscopia.




Figura 6-5. Insuficiencia valvular. Gran lateralización nasal y dismorfia septal.

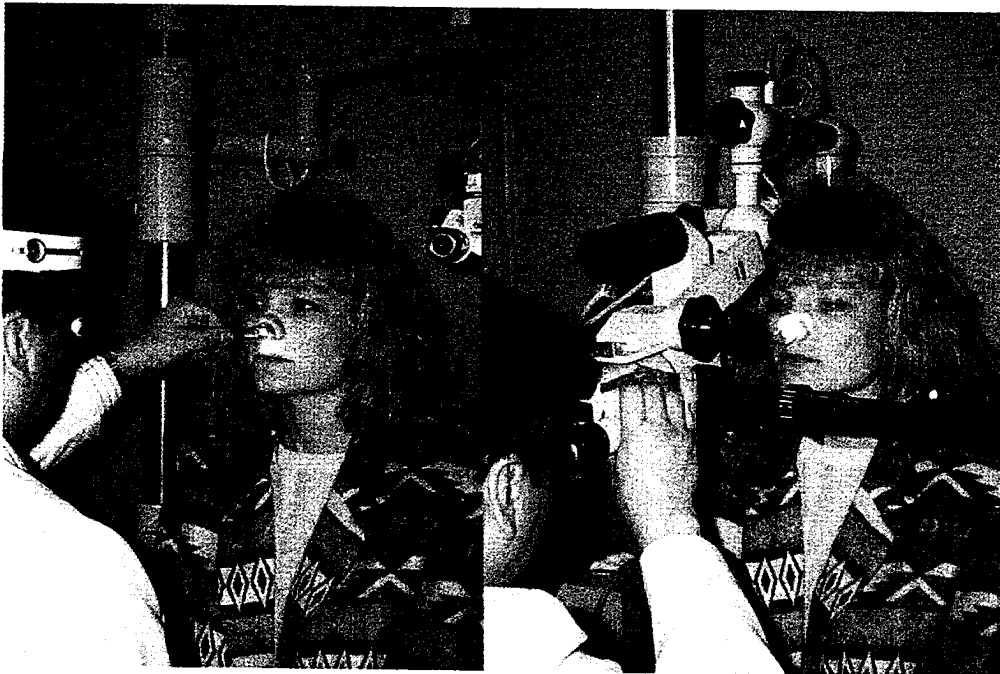


Figura 6-4. Rinoscopia anterior y rinomicroscopia.

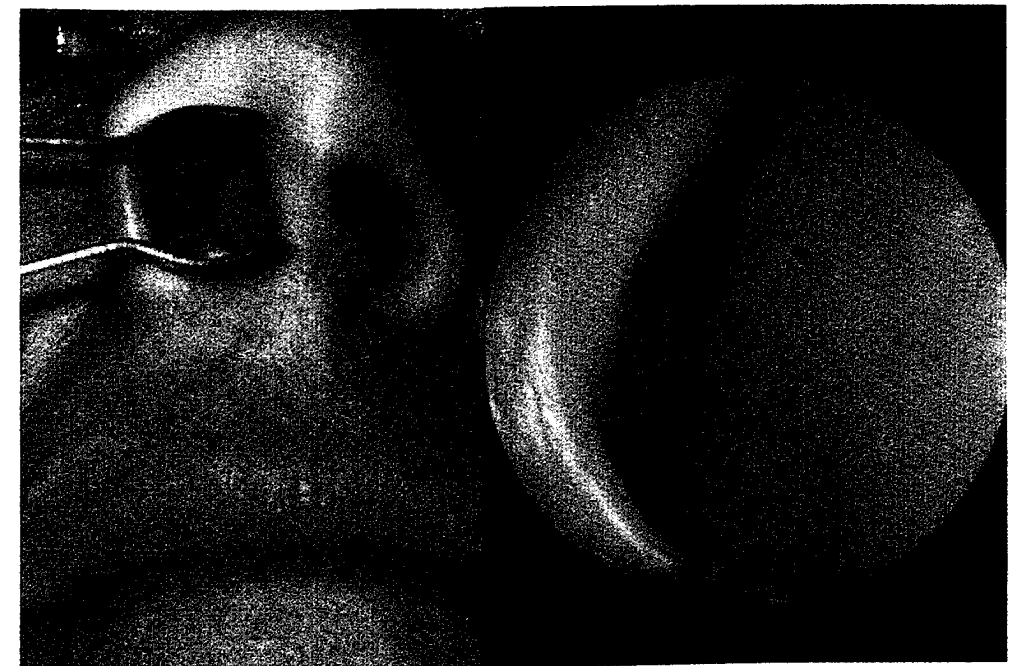

Figura 6-6. Dismorfia septal oclusiva.

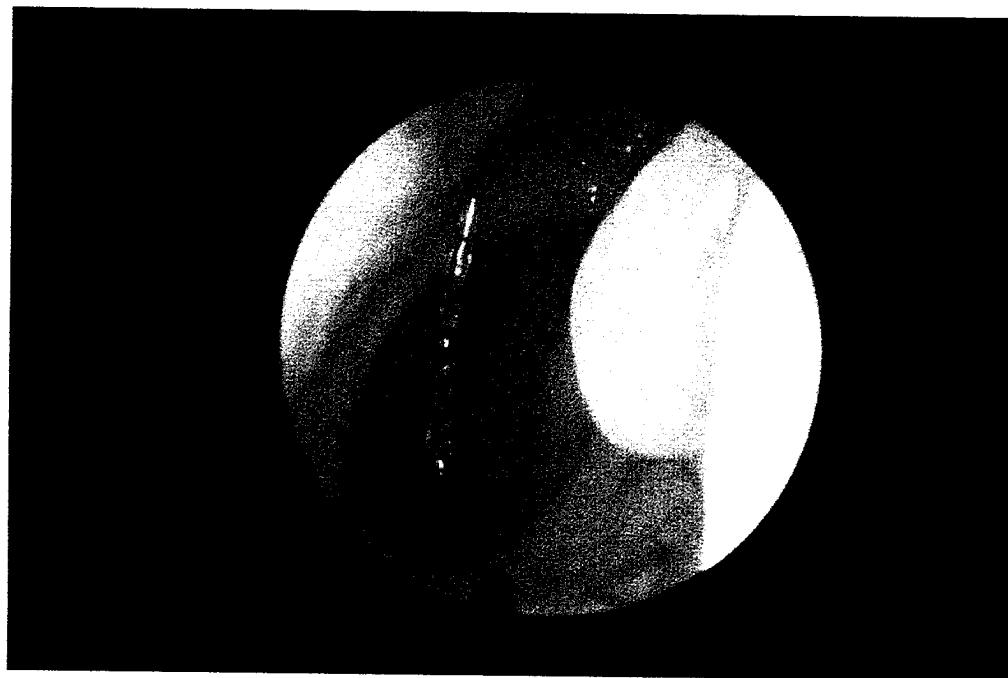


Figura 6-7. Pólipo coanal.

### Examen de cavidad bucal

Examen de la cavidad bucal y faringoscopia (véase Figura 6-8).

En el examen de la cavidad bucal se deben estudiar principalmente:

La abertura bucal, que puede limitar o hacer difícil una intubación o la cirugía en la boca o la faringe.

Los defectos de la articulación dentaria; particularmente una articulación de clase II hace pensar en un retrognatismo (que será confirmado por el análisis cefalométrico de las estructuras óseas).

Se deben valorar los defectos del paladar óseo (Fig. 6-9).

El reflejo nauseoso debe ser valorado y anotado; en ocasiones excepcionales puede contraindicar la anestesia local, debido a una gran exacerbación de este reflejo.

La macroglosia puede ser difícil de apreciar; una lengua que sobresale de la arcada inferior, que presenta las impresiones de los huecos interdentarios en los bordes laterales y está hundida en la parte media, es una macroglosia importante. En la práctica se aprecia la adaptación del

contenido (lengua) al continente que es la cavidad bucal, no siempre fácil. La macroglosia puede ser relativa si la cavidad bucal es pequeña (Figs. 6-10 y 6-11).

Resumiendo:

Abertura bucal en mm.

Articulación dental: clase I (N), II (R), III (P).

Reflejo nauseoso.

Dentición: completa, parcial, ausente, prótesis.

Lengua: Macroglosia, implantación posterior. Otros.

Paladar óseo: corto, largo, ojival.

Otros.

### Faringoscopia

Es una exploración muy importante en este tipo de afecciones y ha de realizarse minuciosamente. Deben apreciarse principalmente los siguientes aspectos:

— En el velo del paladar: implantación baja o posterior y grosor de éste.

— Las características de la mucosa: flácida, congestiva o normal.

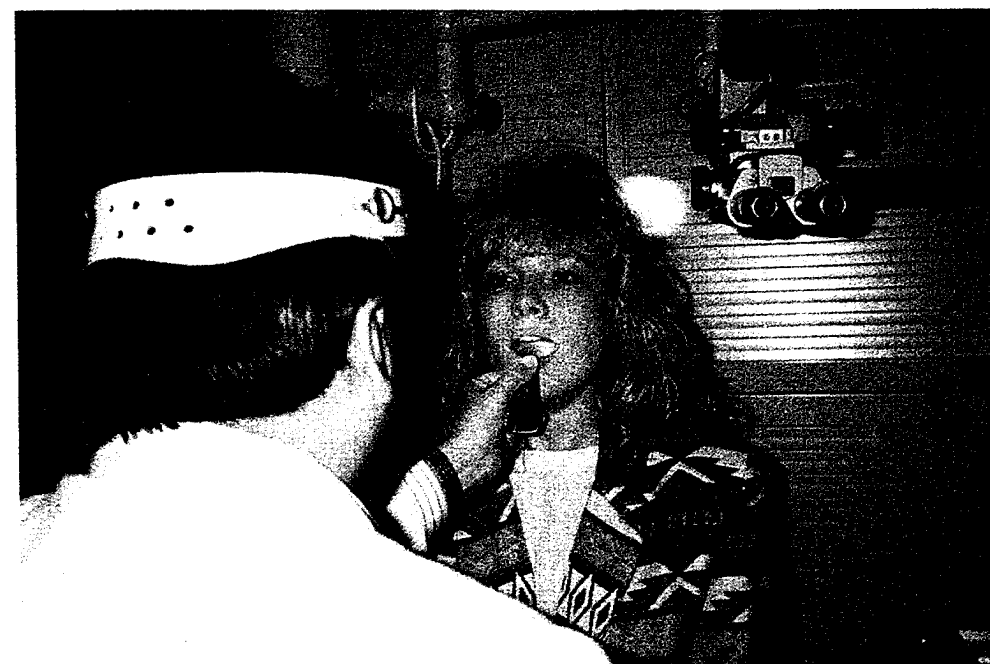

Figura 6-8. Examen de la cavidad bucal y faringoscopia.

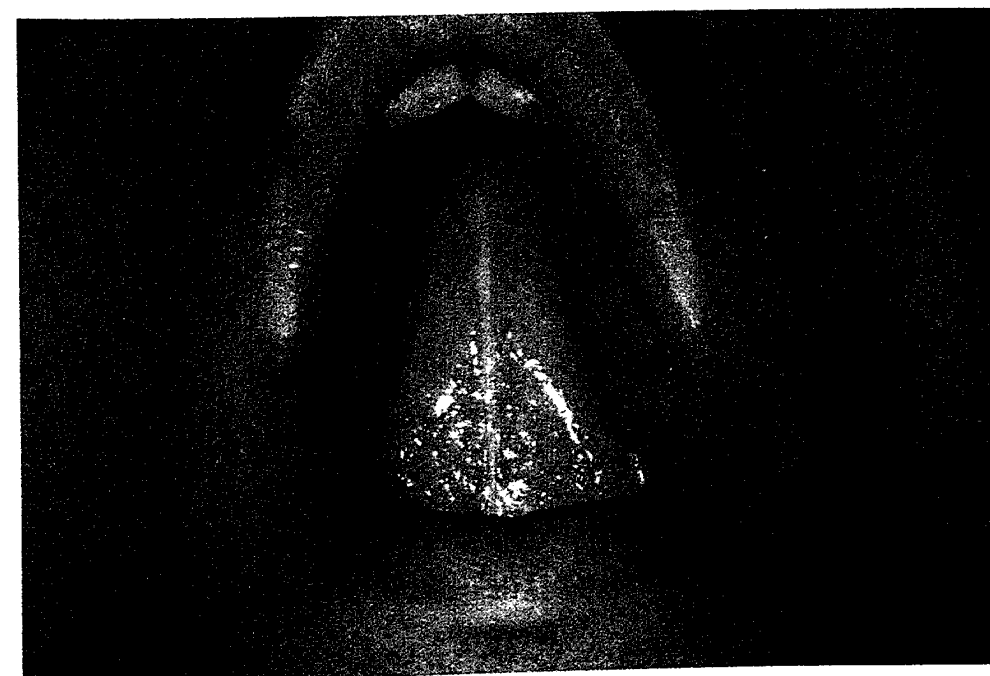


Figura 6-9. Paladar ojival.

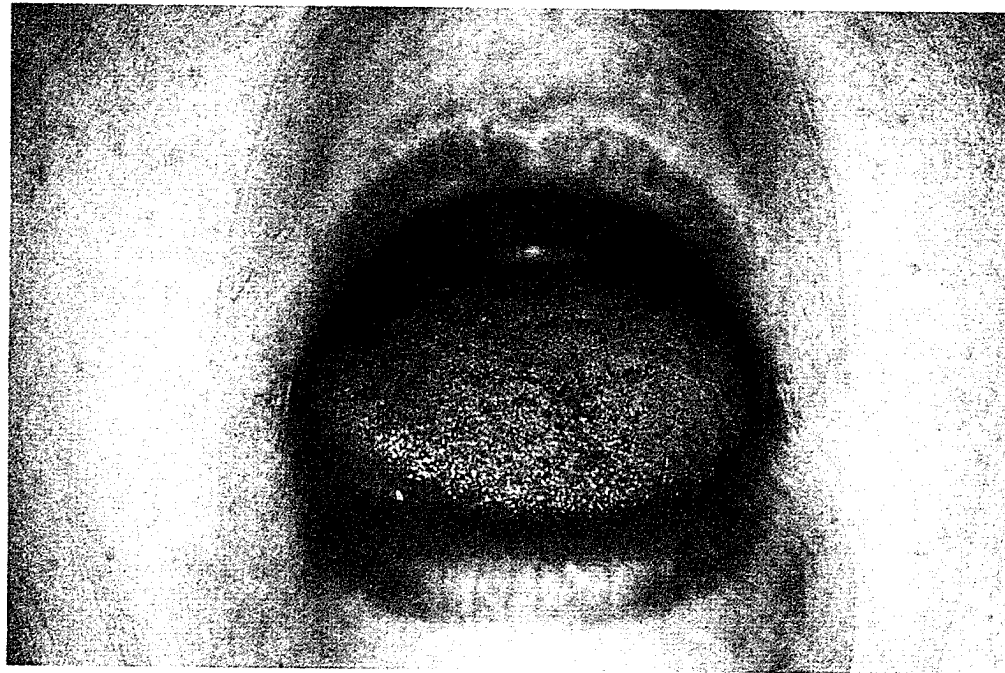


Figura 6-10. Macroglosia.

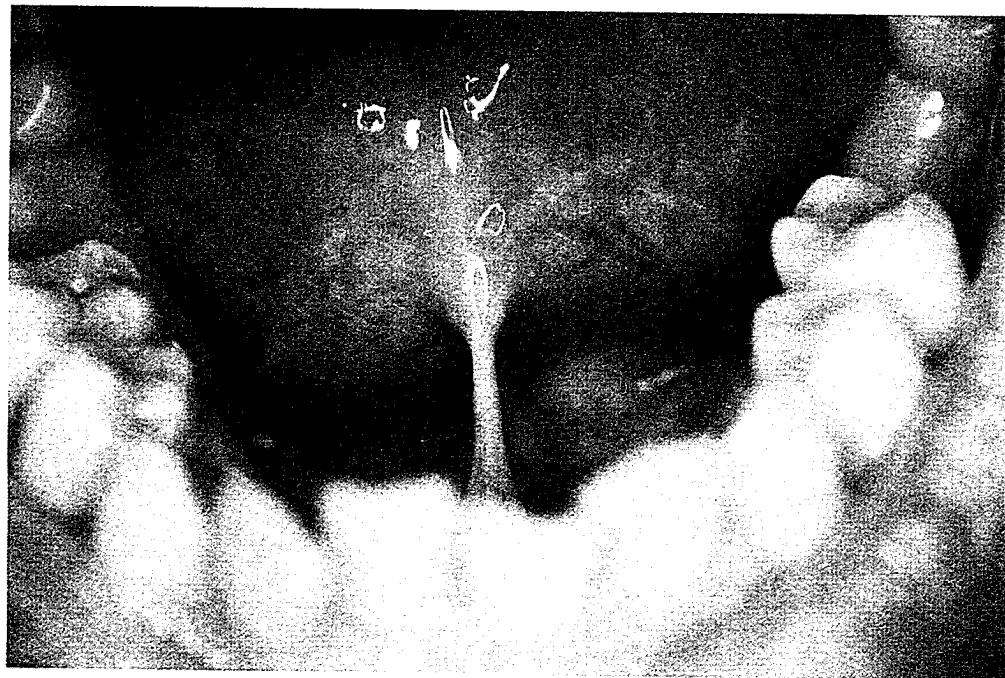


Figura 6-11. Frenillo lingual.

- La longitud y el volumen de la úvula.
- El volumen de los pilares anteriores y sobre todo de los posteriores.
- El tamaño del istmo de las fauces.
- La existencia de un velo mucoso inferior bajo, que constituye una membrana entre los pilares posteriores y el borde lateral de la úvula.
- Debe determinarse la ausencia o la presencia de amígdalas palatinas, así como su tamaño y sus características intra o extra-velicas y sobre todo si son oclusivas o no.
- Las dimensiones de la luz faríngea antero-posterior y lateral.
- El punto de máxima ascensión (PMA).

En resumen, es imprescindible valorar las estructuras siguientes:

- Velo: Hipertrófico, plétórico, delgado, flácido.  
Implantación posterior o baja.  
Corto, edema.  
Velo mucoso.  
Punto de máxima ascensión: bajo, medio, alto.
- Uvula: Hipertrófica, edematosa.
- Amígdalas: Ausentes, voluminosas, medianas o pequeñas.
- Pilares amigdalares anteriores: Hipertróficos.
- Pilares amigdalares posteriores: Hipertróficos.
- Isthmo de las fauces: Pequeño, mediano o grande.
- Cordones laterales faríngeos: Hipertróficos.
- Luz de la faringe.

Consideramos que la luz de la faringe y la posición del velo del paladar son factores muy importantes, sobre todo cuando hay una implantación baja o cuando es muy posterior, apreciándose la disminución de la luz de la orofaringe ya en la faringoscopia (Figs. 6-12 a 6-40).

#### Examen de la hipofaringe y laringe

Se realiza laringoscopia indirecta o endoscopia rígida con el nasolarinoscopio con los fines siguientes:

- Determinar si hay hipertrofia global de las amígdalas linguales.
- Estudiar la movilidad laríngea.
- Comprobar la existencia de una báscula posterior de la epiglotis, que es característica de flaccidez y se deprime fácilmente con la inspiración.
- El volumen de la base de la lengua es difícil de apreciar. Sin embargo, cuando la lengua enmascara la parte anterior de la laringe, se debe sospechar una hipertrofia de la base de la lengua. Fujita concede valor predictivo positivo cuando por laringoscopia indirecta se puede ver toda la glotis.

En resumen, en la laringoscopia indirecta debe observarse:

- Si es fácil o difícil, completa o incompleta.
- La base de la lengua.
- Las amígdalas linguales.
- Si la epiglotis está abarquillada.
- Las cuerdas vocales.
- La movilidad laríngea.
- Otros.

#### Fibroendoscopia nasal, faríngea y laríngea

Hemos incluido este método en el examen ORL, y no en los exámenes complementarios, ya que consideramos que debe efectuarse sistemáticamente durante la primera visita por las siguientes razones: por los datos que proporciona en posición natural, por su inocuidad y por la simplicidad de la técnica. Naturalmente, debe ser realizado por el ORL. Para nosotros es una exploración muy importante e imprescindible, puesto que permite observar toda la luz de la vía aérea superior y tener una visión panorámica de ésta. No sustituye a ninguna exploración ni tampoco es sustituida por otra.

El objetivo principal consiste en localizar la zona de obstrucción y, sobre todo, en valorar la obstrucción en hipofaringe: el volumen y posición de la base de la lengua y la amígdala lingual.